



CHAPTER 17

الفحص السريري للأنف والبلعوم الأنفي

Clinical Examination of the nose and nasopharynx

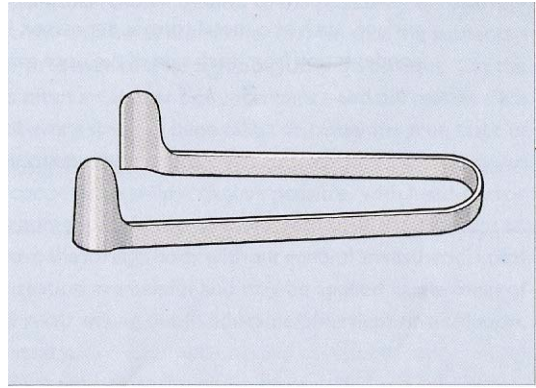
76-65

anterior rhinoscopy :

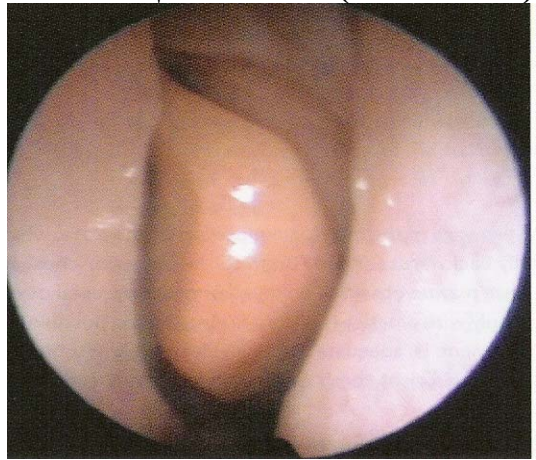(1-17) .

!

(2-17) .



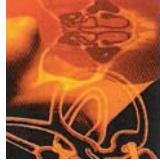(صورة 1-17) كاشف ثوديكم .



(صورة 17-2) المظهر الطبيعي للأنف يوضح المحار السفلي موصول بالجدار الوحشي للأنف (موافقة وول فورد)

Nasal endoscope:

assessment of nasal airway :

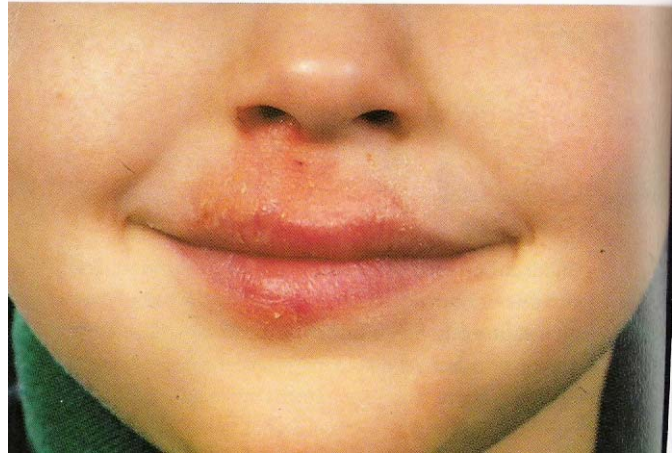

الجسم الغريب في الأنف

Foreign body in the nose

(1-18) .

4-1



(صورة 1-18) طفل لديه جسم غريب في أنفه الأيمن.

clinical features:

.1

.2

.0

.0

dangers:

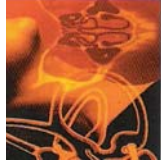.0

- .0

- .0

Management :

()



CHAPTER 19

إصابات الأنف

Injuries of the nose

:

(20) .0

.0

.0

.0

(1-19)

Fracture of the nasal bones

clinical features: :

.0

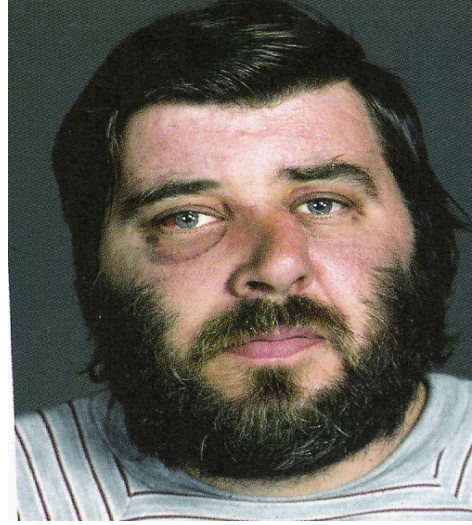
.0

.0

.0

Treatment:

()



(صورة 1-19) مريض بكسر في الأنف يوضح إنزياح كبير في عظام الأنف إلى اليسار وكدمة تحت العين اليمنى.

When to reduce the fracture :

()

7-5

10-7

Reducatin of fractured nasal bones :

Late treatment of nasal fracture :

septal dislocation with fracture :

septal haematoma:

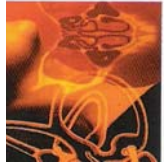)

-

(

Treatment:

.()



CHAPTER20

الرءاف

Epistaxis

()

Anatomy :

:

{

}

.()

Aetiology:

(1-20)

spontaneous epistaxis:

hypertensive epistaxis :

Treatment:

causes of epistaxis.

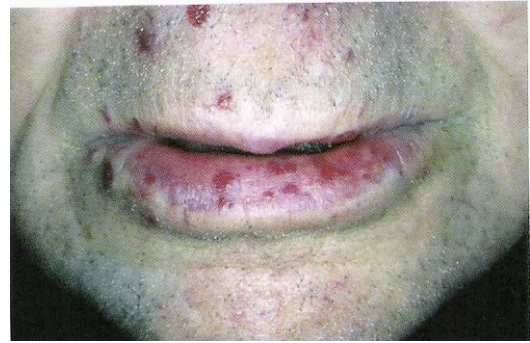)

(

(1-20)

()

(1-20)



صورة (1-20) افات العروق الشعيرية الوراثية.

bleeding from little's area:

.1

.2

10-5

.3

bleeding from an unidentified site :

, 10 .0

. . .0

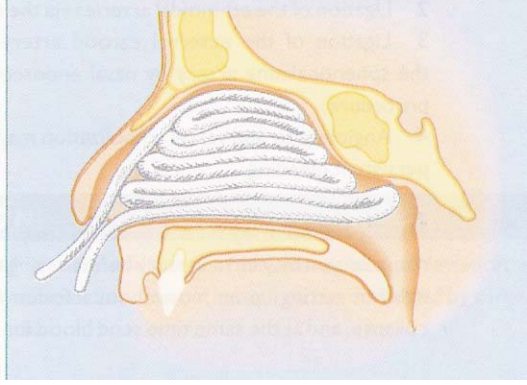
.()

. .0

.() .(2-20)

. . .0

. . .0



(صورة 20-2) حشو الأنف الأمامي

Surgical Treatment :

:

.0

.

.0

()

.0

.()

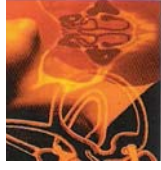.0

:

,

.

.



الحاجز الأنفي

The nasal septum

CHAPTER 21

Septal deviation.

Aetiology:

Symptoms:

.0

.0

.0

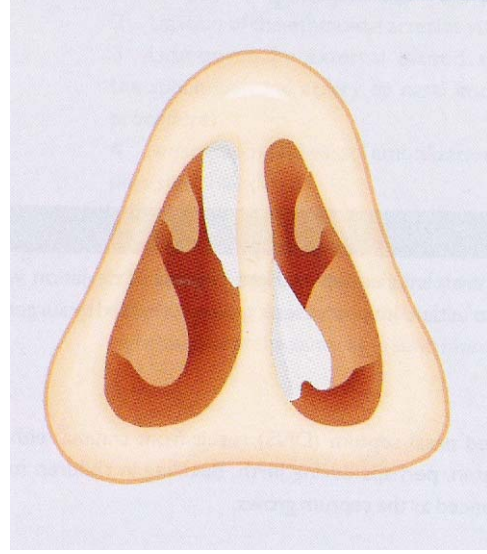
:

:

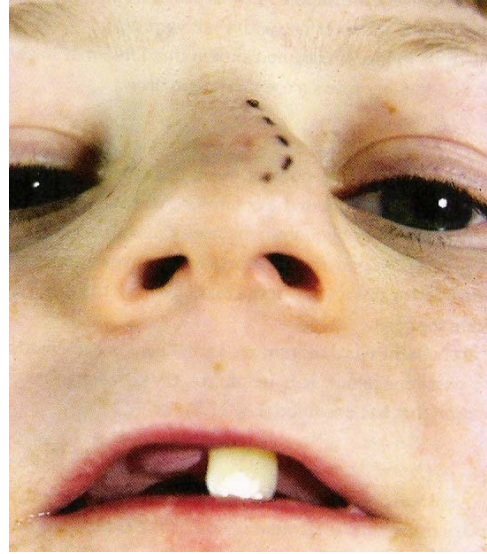()

:(1-21)

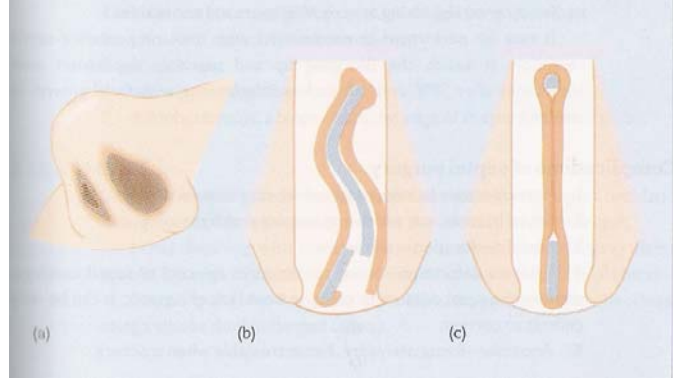
.(2-21)



مع تضخم في المحار الأوسط في S (صورة 1-21) انحراف الحاجز الأنفي على شكل اليمين.



(صورة 2-21) تم تعليم الخط الظهري للحاجز الأنفي وهو مخلوع لليساار مما يسبب تشوه خارجي بالأنف بالإضافة لانسداد الأنف.



(صورة 21-3) استئصال الحاجز من تحت الانسجة المخاطية (أ) شق عبر الغشاء المخاطي وسمحاق الغضروف. (ب) رفع السديلة المخاطية السمحاقية في أحد الجهتين من الحاجز. (ج) إزالة الغضروف المنحرف والعظم لإرجاع الحاجز إلى الخط الناصف.

Treatment:

() .

Submucous resection(SMR):

Septoplasty:

() ()

()

complication of septal surgery:

.1

.2

.3

.4

Septal perforation:

:

() .0

() .0

. .0

. .0

. .0

. .0

() .0

. .0

() .0

Symptoms:

Signs:

Investigation:

: , - .0
. .0
. .0
. .0
. .0

Treatment:

acute coryza:

.()

Nasal vestibulitis:

/ :

furunculosis:

24

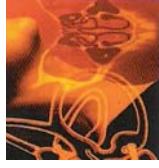chronic purulent rhinitis :

.()

atrophic rhinitis(ozaena) :

%50

.()



CHAPTER23

التهاب الجيوب الأنفية الحاد والمزمن

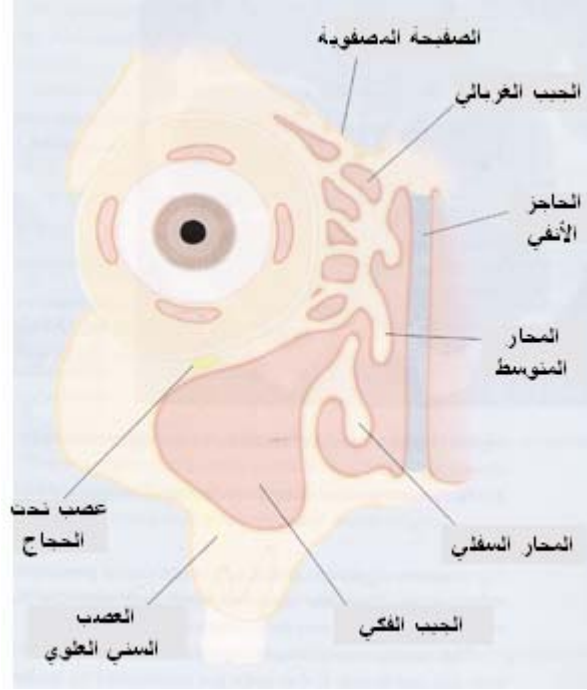
Acute and chronic sinusitis

Maxillary sinusitis :

Anatomy and Physiology :

15

(1-23)



(صورة 23-1) العلاقات التشريحية للجيب الفكي.

Acute infection:

Aetiology :

:

. 1.

. 2.

. 3.

: %10

. 1.

.0

:

- .0

. .0

. .0

Symptoms:

.0

.

.0

.

.0

:Pathology

.

.

." " -

Signs:

.0

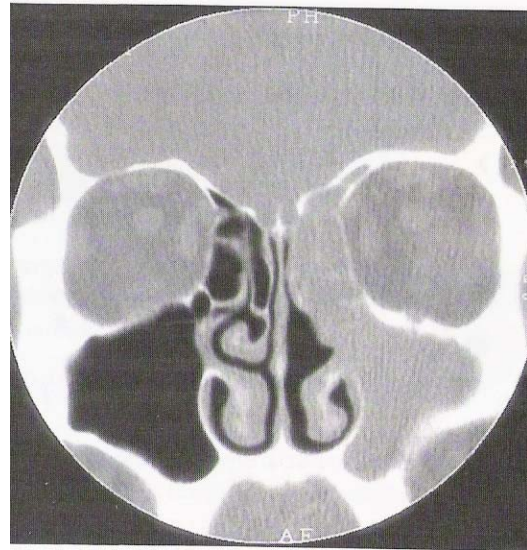
.0

.0

.0

(2-23) .

.0



(صورة 2-23) اشعة مقطعية اكليلية سينية توضح التهاب الجيوب الغربالية والفكية في
الجهة اليسرى.

three important rules:

.0

.0

.0

Treatment:

) , . .1
(. .2
%0.05 %1 .3
.
.
.

chronic sinusitis:

Symptoms:

. .1
. .2

.3

.0

Signs :

.0

.0

.0

Treatment:

Medical :

Functional endoscopic sugery :

Acute frontal sinsitis:

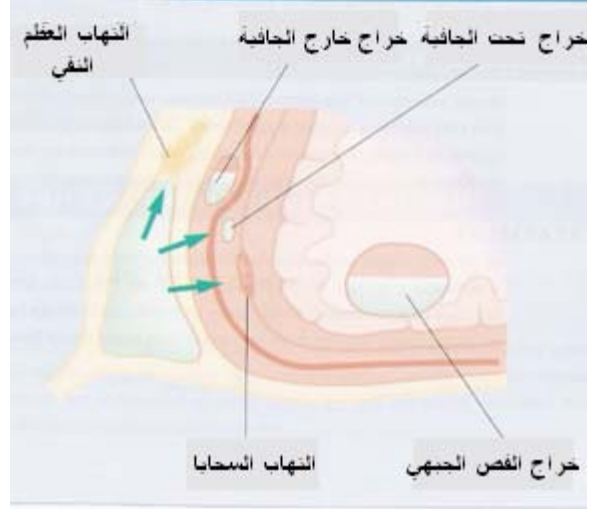
Treatment:

.			.0
.		-	.0
.	%0.05	%0.5 -	.0
.			.0
.			.0

clinical features of frontal sinusitis

:			.0	
(,	,)	.0
.			.0	
.		-	.0	
.			.0	

(1-23)



(صورة 23-3) مضاعفات التهاب الجيب الجبهي.

Complications :

1. ()

2.

3. ()

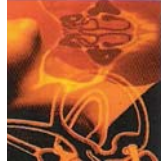4.

Recurrent and chronic infection :

Ethmoidal sinusitis :

.()

Treatment:



CHAPTER 24

أورام الأنف والجيوب الأنفية والبلعوم الأنفي

Tumours of the nose sinuses and nasopharynx

Carcinoma of the maxillary antrum

clinical features: :

Early :

Late:

.1

.2

.3

.4

- .5

Spread:

Investigations:

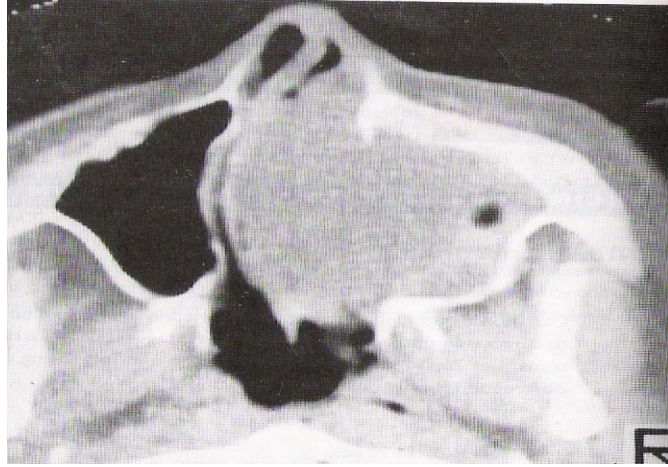
-24)

.0

.(1

.0

- .0



(صورة 1-24) التصوير الطبقي المحوري يوضح سرطان كبير في الجيب الفكي الأيمن مع انتشار إلى الجوف الأنفي الأيمن.

Treatment:

) : .
, . (

Prognosis:

5 %30 ,

carcinoma of the ethmoid sinuses :

malignant disease of the nasopharynx:

pathology:

clinical features: :

:

:

:

.12 10 9 6 5

:

Treatment:

Other tumours of the nasal region:

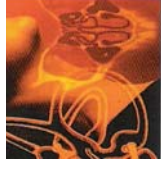Osteomata

:

nasopharyngeal angiofibroma

Malignant granuloma :

Malignant melanoma:



CHAPTER25

التهاب الأنف التحسسي – التهاب الأنف الحركي الوعائي –

وسليلات الأنف

Allergic rhinitis –Vasomotor rhinitis and nasal polyps

(E)

Allergic rhinitis :

)

.(1-25)

(E

E

. E

.(2-25)

the atopic syndrome :

: IgE

.0

.0

.0

Allergens :

:

(3-25)

()

:

•

:

•

Symptoms:

.0

.0

.0

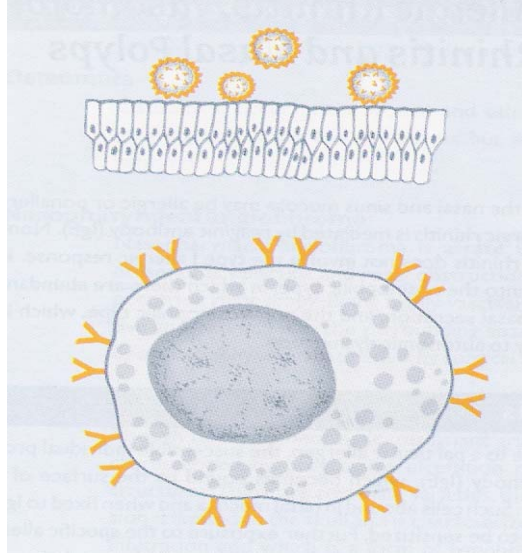
.0

Signs:

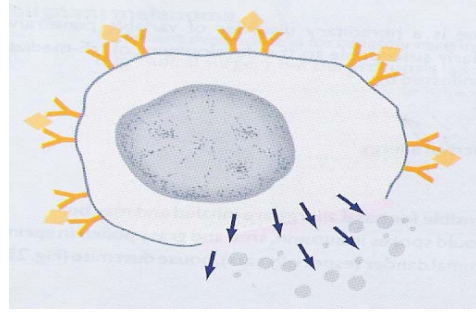
.0

.2

.0



و الأجسام المضادة ملتصقة (صورة 1-25) توضح الخلايا البدينة التحوصل داخل الخلية على جدرانها



(صورة 2-25) ينتج عن التعرض اللاحق للمثيرات انفجار جدار الخلية وإخراج الخلايا البدينة لحويصلاتها.



(صورة 25-3) مسح بالمنظار الالكتروني لغبار عث البيت وقشرة بشرية (تم إعادة الإنتاج بموافقة كريمة من فريفيث رئيس قسم استورج بستس معمل سلن شارع ندن اسلف)

Investigations:

- 1.
- 2.
3. () ,E
4. E

Treatment:

- 1.

.2

(H1)

.0

6-4

.0

()

.0

.0

.0

:

Non-allergic vasomotor rhinitis

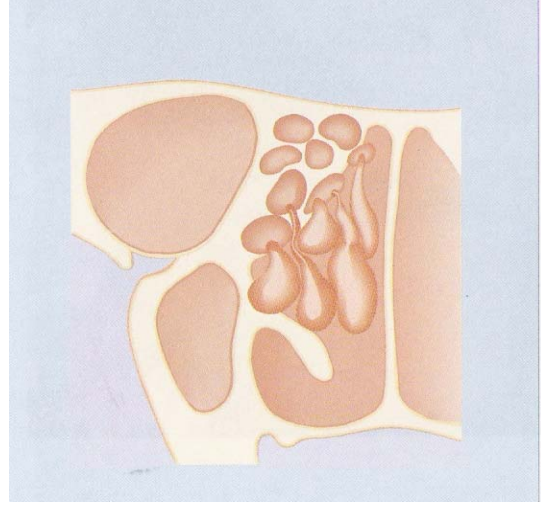
Eosinophilic vasomotor rhinitis

Treatment:

()

Nasal polyps:

.(4-25)



(صورة 25-4) سليلات غربالية متعددة.

Treatment :

-0

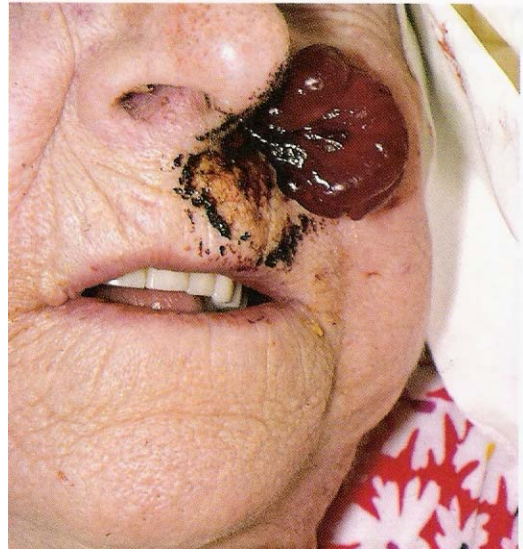-0

-0

-0

Atrochoanal polyps:

(5-25) .

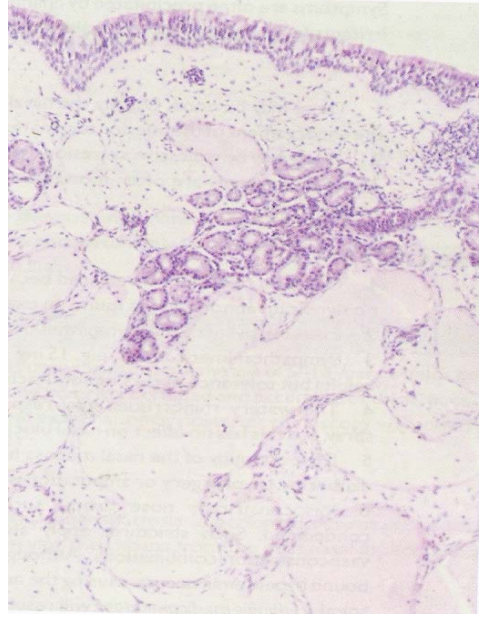


(صورة 5-25) سليلة أنفية متدلّية خارج الأنف.

الالتهاب

Non-oesinophilic vasomotor rhinitis:

(6-25)



(صورة 25-6) مشهد لانسجة مخاطية لمحار الأنف توضح كثرة الأوعية الدموية . تصريح من الكتور روجرستار.

Aetiology

:

,

:

-0

.

:

-0

.

-0

.

-0

.

,

-0

.

-0

Symptoms:

.

.0

-

.0

.

.0

)

.

(

Signs :

.1

.2

.3

Treatment:

.1

.2

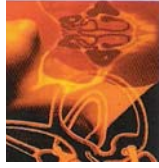15 : .3

.()

.4

.5

.6



انسداد القمع

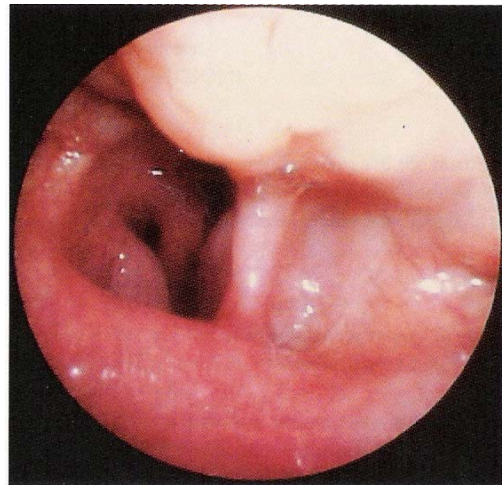
Choanal Atresia

unilateral atresia:

10-5

-26)

(1.



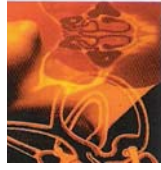(صورة 26-1) صورة منظر توضح انسداد خلفي خلقي للقمع وحيد الجانب, يمكن رؤية الصفيحة السادة بوضوح و رؤية محارات الأنف السفلى و الوسطى في النهاية الخلفية للجهة المفتوحة.

العلاج: Treatment:

bilateral atresia:



Treatment:



CHAPTER 27

الناميات

Adenoids

4-1

7-6

15

:

nasal obstruction :

:

— .0

. .0

. .0

- .0

Eustachian tube :()

:

.0

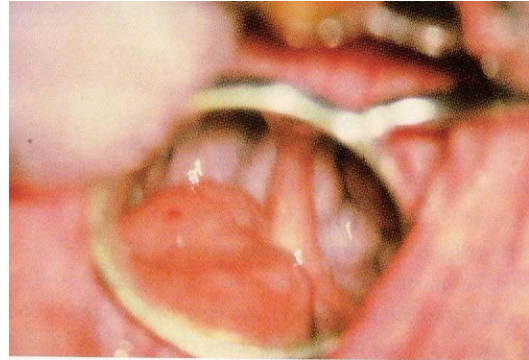.0

.0

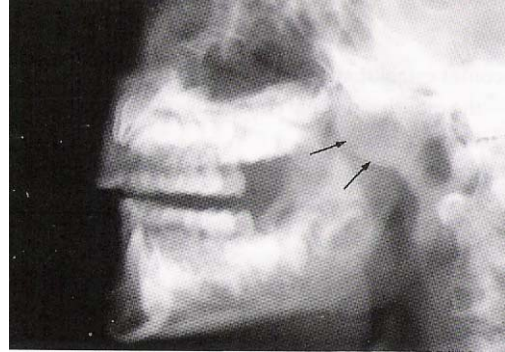
Diagnosis:

(2-27) .

(1-27) ,



(صورة 1-27) توضح المرأة منظر البلعوم الأنفي ونسيج الناميات والنهية الخلفية للحاجز الأنفي (تم التنظير تحت التخدير العام)



(صورة 27-2) توضح الأشعة السينية الجانبية للأنسجة الرخوة تضخم الناميات.

Treatment:

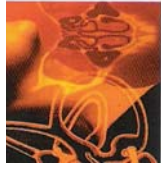Complications:

.0 : 24

.0

.0

.0



الفصل الثامن والعشرون

CHAPTER28

اللوزتين والبلعوم الفموي

The tonsils and oropharynx

Acute tonsillitis:

9
3 %15
%50

Symptoms:

-1
-2
-3

Signs:

-1

-2

-3

-4

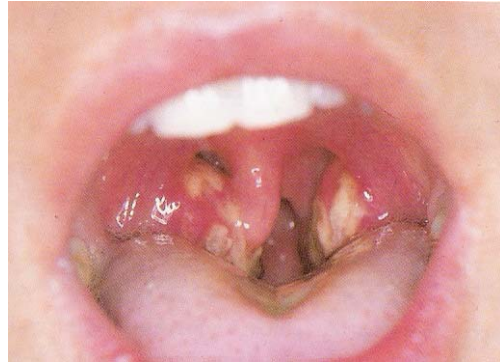-5

Differential Diagnosis:

Infectious mononucleosis:

()

(1-28)



(صورة 1-28) مظهر اللوزتين في الحمى الغدية.

Scarlet fever:

Diphtheria:

)

,(

Agranulocytosis

HIV()

Treatment of acute Tonsillitis.

: -1

-2

12

-3

-4

10

()

complications:

- . -1
- . :
- . (,) -3
- . IgA () -4
- . () -5

Peritonsillar abscess(quinsy):()

()

Treatment :

6

Recurrent acute tonsillitis :

()

Tonsillar enlargement :

acute pharyngitis:

-4

,

()

6

()

6

chronic pharyngitis :

.()

.

:

-1

-2

-3

-4

-5

-6

Treatment:

.

.

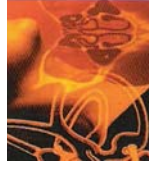Malignant disease of the tonsil and pharynx:

carcinoma()

lymphoma :()

: Treatment

/



CHAPTER 29

استئصال اللوزتين

Tonsillectomy

Indications for operation :

.	-	.0
.	.	.0
.	,	.0
.()	.	.0
.	.	.0
.	-	.0

post operative care -:

4

12

14-10

.(!)

Complications of Tonsillectomy:

Reactionary haemorrhage:

:	,	.0
.	.	.0
.	.	.0
.	.	.0

Secondary haemorrhage :

Otitis media:

Infection :

Pulmonary complications:

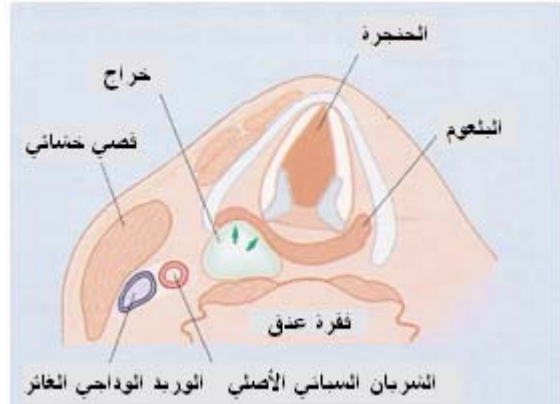


CHAPTER 30

خراج ما خلف البلعوم

Retropharyngeal abscess

(1-30)

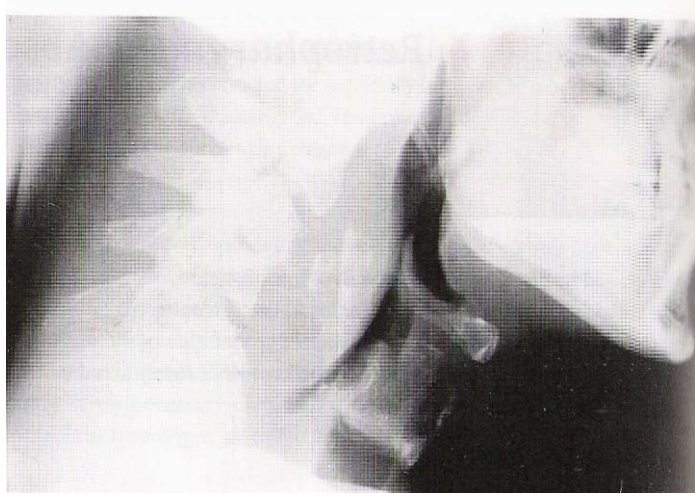

(صورة 1-30) خراج ما خلف البلعوم. لاحظ قربه من الحنجرة و الأوعية الدموية الكبيرة في الحيز البلعومي الجانبي.

clinical features: :

()

(2-30).



(صورة 2-30) خراج ماخلف البلعوم عند الكبار ناتج عن الجسم الغريب.

Treatment: